

このラットの
腹腔内に

生理食塩水を入
れて洗うと
さらに5ccが
取れました

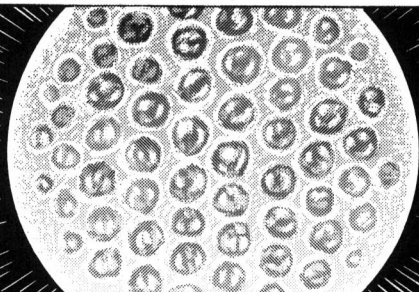


それを八匹の
ラットには
腹腔内に

四匹のラットには
皮膚の下に
移植しました

まちがいない

腹水肉腫だ!!



とうとう
成功した
ネ!

みんな
よく
頑張って
くれた!
ありがとう

